

FOTOS

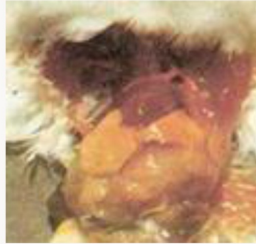
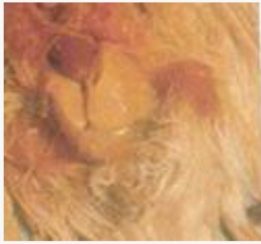
Fig.1,2,3 Fígado hipertrofiado, de cor pálido amarela



Fig.4 VARIOLA lesões ao nível das patas

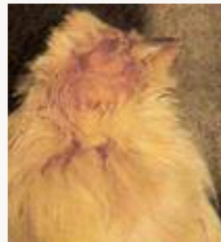

Fig.5 VARIOLA Oftálmica (edema e infecção ocular)




Fig.6 VARIOLA Pústula no bico

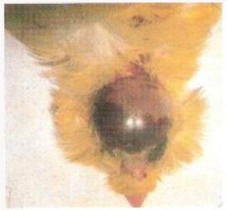

Fig.7 Hemorragia craniana

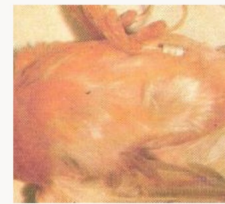

Fig.8 Patas avermelhadas e inchadas

Sinal de carencia de vitamine E e/ou de ingestão de gorduras rancificadas



Fig.9 Sarna da cabeça num periquito ondulado, com crostas espessas e amareladas na zona do bico e dos olhos



Fig. 10 -11 Sarna do bico em exóticos crostas branco-amareladas ao nível do bico e dos olhos.

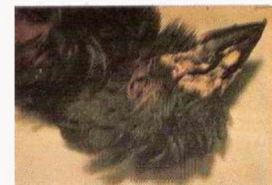

Fig.12 Sarna nas patas dos canários



Fig. 13 Sarna desplumante. Desaparecimento da penugem

